

## ХАРАКТЕРИСТИКА СУДИННИХ ПОРУШЕНЬ У ХВОРИХ НА ОСТЕОАРТРОЗ ПІДЛІТКІВ

*І.С. Лебець<sup>1</sup>, Г.В. Летаго<sup>2</sup>*

<sup>1</sup>Державна установа «Інститут охорони здоров'я дітей та підлітків АМН України», м. Харків

<sup>2</sup>Харківський національний університет імені В.Н. Каразіна, Україна

### РЕЗЮМЕ

У 106 підлітків 15-18 років, хворих на остеоартроз, вивчено стан судинної ланки системи мікроциркуляції методом капіляроскопії нігтьового ложа. Встановлено, що дегенеративне ураження суглобів характеризується розвитком різних судинних зсувів у системі мікроциркуляції. Найбільш частими порушеннями були: звивистість капілярних банш, помірний спазм артеріального відділу, зниження кількості капілярних рядків та числа функціонуючих капілярів у них. Окрім того, визначалися нерівномірне розташування капілярів у рядку та скорочення капілярних петель. Це вказує на розвиток капіляротрофічної недостатності, яка сприяє розвитку та прогресуванню дегенеративних змін у суглобовому хрящі.

**КЛЮЧОВІ СЛОВА:** остеоартроз, підлітки, мікроциркуляція, капіляроскопія нігтьового ложа

Однією з важливих проблем сучасної медицини все більше стають ревматичні захворювання (РЗ). Перш за все, це пов'язано з їх широкою розповсюдженістю. Існують дані, що тільки на різні захворювання суглобів та хребта страждає понад 4% населення земної кулі. Майже усі хвороби цього класу характеризуються тривалістю та прогресуючим перебігом і досить часто сприяють розвитку як тимчасової, так і стійкої втрати працездатності, інвалідності. За даними ВООЗ 30% випадків тимчасової непрацездатності та 10% від усієї інвалідизації пов'язано саме з ними. За останні роки в Україні, як і у всьому світі відмічається збільшення показника первинної інвалідності у хворих на РЗ, переважно за рахунок остеоартрозу (ОА). В Україні на сьогоднішній день близько 1 млн. людей страждають на ОА. Це складає приблизно 2% від усього населення [1, 2]. Певної уваги у цьому відношенні заслуговує і той факт, що в останні часи спостерігається «омолодження» дегенеративних захворювань суглобів і їх поява в осіб молодого віку і у підлітків [3], що недооцінюється, особливо на початкових етапах розвитку захворювання.

На наш час при ОА в певній мірі визначена деяка послідовність патологічного процесу. Завдяки удосконаленим методам біохімічної й імунологічної діагностики, введення у ревматологію ультразвукового та артроскопічного засобів візуалізації усієї суглобової системи встановлено, що при ОА переважно уражається суглобовий хрящ (СХ) [4], який має досить складну систему кровопостачання. За даними [5] та інших дослідників, причиною розвитку ОА у дорослих можуть бути порушення у системі мікроциркуляції, які супроводжуються

трофічними зсувами в елементах хрящової тканини, а в подальшому їх деструкцією [5]. Певну роль у цьому процесі можуть відігравати зміни у судинній ланці системи МЦ. Проте особливості мікроциркуляторних процесів, а особливо стан судинної ланки мікроциркуляції, на початкових етапах розвитку ОА, який в певній мірі відбувається ще у підлітковому віці, на сьогодні вивчено недостатньо.

Мета дослідження – вивчення стану судинної ланки системи МЦ у підлітків, хворих на ОА.

### МАТЕРІАЛИ ТА МЕТОДИ

Роботу виконано на клінічній базі ДУ «Інститут охорони здоров'я дітей та підлітків АМН України». Під спостереженням знаходилося 106 підлітків 15-18 років, хворих на ОА.

Діагноз ОА встановлювався згідно з сучасною класифікацією ревматичних захворювань та критеріїв діагностики [6, 7].

Стан мікроциркуляції у підлітків, хворих на ОА, визначали за допомогою капіляроскопії нігтьового ложа 4 пальця лівої руки (капіляроскоп М-70А зі збільшенням у 28 разів), яка проводилася зранку, до прийому їжі, при температурі навколишнього середовища 20-22°C, що дозволяло вимірювати об'єкт з точністю до 0,05 мм. Для характеристики капіляроскопічної картини судинної ланки МЦ у підлітків користувалися методичними вказівками Філіпової Н.В. зі співав. [8], за якими зважали на довжину, кількість функціонуючих капілярів в 1 міліметрі, форму судинних петель, рівномірність та характер розташування капілярів вздовж нігтьового ложа. Статистична обробка отриманих даних виконувалася на IBM PC/Pentium 366 за допомогою програмного

пакету Stat-graphics Plus 5.1 для Windows. Для визначення вірогідності показників використано метод кутового перетворення рою Sony W7.

## РЕЗУЛЬТАТИ ТА ОБГОВОРЕННЯ

При вивченні стану системи МЦ методом капіляроскопії нігтьового ложа у підлітків, хворих на ОА, були встановлені різноманітні відхилення у її судинному відділі, які визначалися в переважній кількості випадків (86,7%).

Важливим моментом у функціонуванні тканин є кількість капілярів на одиницю площі. Методом капіляроскопії нігтьового ложа встановлено, що процес деструкції хрящової тканини у підлітків супроводжувався здебільшого зниженням кількості функціонуючих капілярів (в нормі 7-9) у рядку (64,1%) та числа самих рядів (86,9%). Тобто, у підлітків, хворих на ОА, вже на початку захворювання, створюються умови для зменшення об'єму речовин, необхідних для життєдіяльності клітин хрящової тканини – хондроцитів. Здебільшого у досліджуваних з ОА число рядків дорівнювало двом (62,4%). У деяких підлітків при візуальному дослідженні нігтьового ложа спостерігали один капілярний рядок (4,6%). Забезпеченість капілярними рядками в межах норми (3-4) відмічалася лише у третини пацієнтів.

Поряд із загальною кількістю капілярів, у процесах мікроциркуляції важливе місце займає форма кровоносної судини та рівномірність розташування капілярів у рядку. В нормі капіляри, особливо першого ряду, розташовуються рівномірно і по формі нагадують «дамську шпильку». Це дозволяє відбуватися рівномірному кровопостачанню підлеглих тканин. В ході дослідження визначено, що при ОА у підлітків формуються нерівномірність капілярного ряду (53,2%) та значне скорочення капілярних петель (35,8 %) (рис. 1).

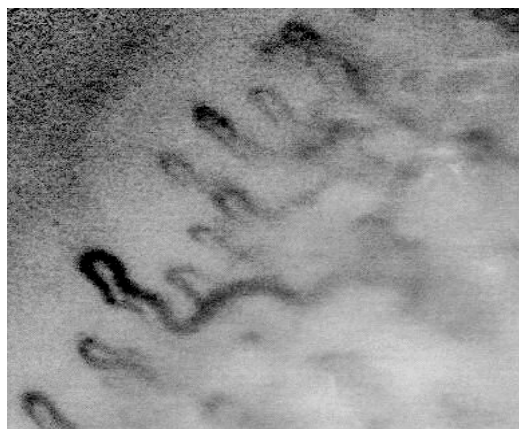


Рис. 1. Капіляроскопічна картина: нерівномірність розташування капілярів у рядку

Фішера. Фотографування об'єктів проводили фотокаме-

Окрім порушень у анатомічному розташуванні, дегенеративний процес у суглобах формувався на тлі звивистості капілярних бранш. За даними більшості дослідників, для капіляра характерна прямолінійність. Деякі науковці припускають, що у венозному відділі капіляра може мати місце незначна звивистість, проте вона не повинна за нормальними умовами діагностуватися в артеріальному відділі. Ми виявили, що звивистість відділів капілярів у хворих на ОА була досить частою ознакою і спостерігалася у 85,8% досліджуваних. Звивистість в одному із відділів капілярів визначалася у 35,8 % підлітків, хворих на ОА. У даному випадку здебільшого залучалася венозна частина капіляра (97,3%) у вигляді помірної звивистості (83,7%,  $p < 0,001$ ). Виражена звивистість із значною деформацією бранші мала місце тільки у 16,3% (рис. 2). Артеріальний відділ капіляра у цьому відношенні залучався рідко (2,7%).

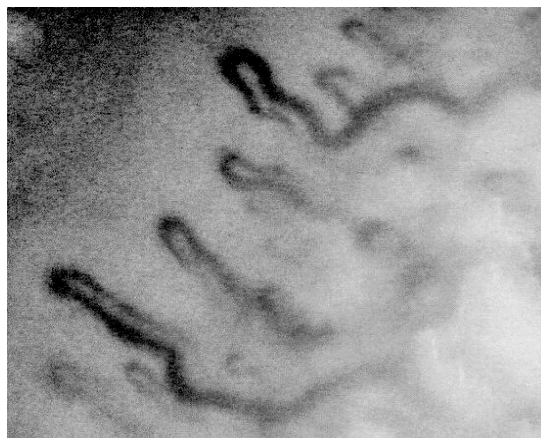
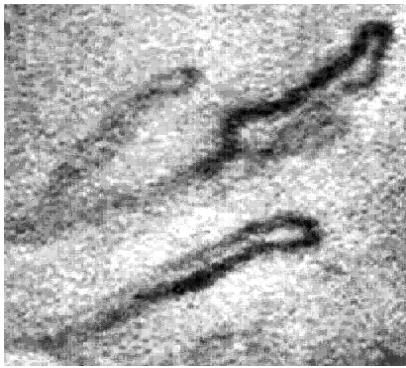


Рис. 2. Капіляроскопічна картина: звивистість капілярних бранш

Ознакою венозного застою, зсувів у МЦ, є порушення у співвідношенні між венозним та артеріальним відділами (СAB). У нормі САВ дорівнює 1:2. У більшості хворих на ОА виявлено зміни САВ у вигляді помірної спазму (САВ=1:3) артеріального відділу (64,1%). САВ в межах нормальної пропорції визначалося лише у третині пацієнтів (30,8%). Виражений спазм у досліджуваних, хворих на ОА, діагностувався в поодиноких випадках (5,1%) (рис. 3).



**Рис. 3.** Капіляроскопічна картина: помірний спазм артеріального відділу та деформованість будови капіляра

Отримані нами дані стосовно порушень на судинному рівні системи МЦ співпадають з даними науковців, які досліджували стан МЦ при ОА у дорослих хворих і визначили, що дегенеративний процес у суглобах супроводжується вираженою перебудовою усієї системи МЦ, перш за все, в судинній ланці, у вигляді формування безсудинних ділянок, значного зменшення кількості функціонуючих капілярів, їх деформації, значного спазму артеріального відділу та різкої дилатації венозного, з подальшим сповільненням інтенсивності кровообігу [5, 9, 10, 11]. За нашими даними розвиток ОА у підлітків теж супроводжується судинними порушеннями. Це вказує на те, що система мікроциркуляції залучається вже на перших етапах розвитку ОА.

## ВИСНОВКИ

1. У більшості хворих на ОА підлітків виявляються порушення у судинній ланці мікроциркуляторного русла.
2. Перебіг ОА у підлітків за даними

капіляроскопії нігтьового ложа, супроводжується зниженням кількості функціонуючих капілярів, що має суттєвий вплив на життєдіяльність уражених патологічним процесом тканин.

3. Важливими судинними порушеннями були нерівномірність капілярів у ряду та скорочення капілярних петель, що створює умови для нерівномірного розподілу крові.
4. Морфофункціональні зсуви у капілярах, такі як звивистість бранш, формування помірного спазму, є в деякій мірі ознаками венозного застою, завдяки якому можуть спостерігатися різноманітні внутрішньосудинні зсуви.

Перспективним напрямком у вивченні механізмів руйнування суглобового хряща є визначення особливостей реагування системи МЦ при запальному процесі у суглобах, який нерідко виявляється при ОА і супроводжується змінами в імунологічному гомеостазі.

## ЛІТЕРАТУРА

1. Коваленко В.Н. Борткевич О.П. Остеоартроз. -К.:Морион, 2003. - 448 с.
2. Коваленко В.М. // Український ревматологічний журнал. - 2002. - № 2. - С. 3-8.
3. Лебець І.С., Костюріна Н.О., Матвієнко О.В., Лєтяго Г.В. // Вісник Харківського національного університету ім. В.Н. Каразіна - 2004. - Вип.9, № 639. - С. 60 - 63.
4. Корж Н.А., Дедух Н.В. Остеоартроз: факторы риска и особенности клинических проявлений // Материалы Пленума правления ассоциации ревматологов Украины. - К., 2004. - С. 29-30.
5. Котельников В.П. // Вестник хирургии им. И.И. Грекова. - 1984.- № 8. - С. 64-67.
6. Міжнародна статистична класифікація хвороб та споріднених проблем охорони здоров'я; 10-й перегляд. - Женева: ВОЗ, 1998. - 307 с.
7. Коваленко В.Н. Шуба Н.М. Ревматические болезни: номенклатура, классификация, стандарты диагностики и лечения. -К.:ООО «Катран групп», 2002. - 214 с.
8. Філіпова Н. В. Нікітіна Л.Д., Левчук Л.П. Рання діагностика і прогнозування перебігу ускладнень цукрового діабету у дітей та підлітків: Методичні рекомендації. -Харків, 2001. - 31 с.
9. Королева С.В. Львов С.Е., Мясоедова С.Е. // Травм. и ортоп. России. - 2005. - Т.35, №2. - С. 21-25.
10. Медикаментозное лечение остеоартроза: Обзор / С.В. Королева, С.Е. Львов, Э.В. Григорьев и др. // Травматология и ортопедия России. - 2006. - № 3. - С. 76-81.
11. Остеоартроз. Этиология и патогенез. Диагностика и лечение: Учебное пособие для системы послевузовского профессионального образования врачей. /С.В. Королева, С.Е. Львов, Э.В. Григорьев, С.Е. Мясоедова. - Иваново, 2005. - 96 с.

## ХАРАКТЕРИСТИКА СОСУДИСТЫХ НАРУШЕНИЙ ПРИ ОСТЕАРТРОЗЕ У ПОДРОСТКОВ

*И.С. Лебец<sup>1</sup>, А.В. Лєтяго<sup>2</sup>*

<sup>1</sup>Государственное учреждение «Институт охраны здоровья детей и подростков АМН Украины», г. Харьков

## РЕЗЮМЕ

У 106 подростков 15-18 лет с остеоартрозом изучено состояние сосудистого звена микроциркуляции методом капилляроскопии ногтевого ложа. Установлено, что дегенеративное поражение суставов характеризуется развитием различных сосудистых изменений в системе микроциркуляции. Наиболее частыми нарушениями были: извитость капиллярных бранш, умеренный спазм артериального отдела, снижение количества капиллярных рядов и числа функционирующих капилляров в них. Кроме того, определялись неравномерное расположение капилляров в ряду и укорочение капиллярных петель. Это указывает на развитие капилляротрофической недостаточности, которая способствует развитию и прогрессированию дегенеративных изменений в суставном хряще.

**КЛЮЧЕВЫЕ СЛОВА:** остеоартроз, подростки, микроциркуляция, капилляроскопия ногтевого ложа

## CHARACTER OF VASCULAR DISORDERS IN ADOLESCENTS WITH OSTEOARTROSIS

*I.S. Lebez<sup>1</sup>, G.V. Letyago<sup>2</sup>*

<sup>1</sup>State establishment «Institute of Children and Adolescents Health Care of AMS of Ukraine», Kharkov

<sup>2</sup>V.N. Karazin Kharkov National University, Ukraine

---

## SUMMARY

The state of vascular sector of the microcirculatory system was studied by capillaroscopy of the nail matrix in 106 adolescents, aged 15-18, with OA. It was established that degenerative lesions of joints were characterized by development of various vascular changes in the microcirculatory system. The most frequent disorders were twisting of capillary branches, moderate spasm of arterial sector, a decrease in the quantity of capillary rows, and in the number of functioning capillaries in them. Besides, there was determined irregular arrangement of capillaries in the row and contraction of capillary loops. All that testified to the development of capillarotrophic insufficiency which contributes to development and progression of degenerative changes in the articular cartilage.

**KEY WORDS:** osteoarthrosis, adolescents, microcirculation, nail matrix capillaroscopy